

NOMBRE DEL TRABAJO

**TESIS PONCE 2022 AGOSTO (2) (2).pdf**

RECUENTO DE PALABRAS

**6093 Words**

RECUENTO DE CARACTERES

**36642 Characters**

RECUENTO DE PÁGINAS

**40 Pages**

TAMAÑO DEL ARCHIVO

**801.2KB**

FECHA DE ENTREGA

**Sep 17, 2022 11:15 AM GMT-5**

FECHA DEL INFORME

**Sep 17, 2022 11:16 AM GMT-5****● 29% de similitud general**

El total combinado de todas las coincidencias, incluidas las fuentes superpuestas, para cada base de datos.

- 29% Base de datos de Internet
- 0% Base de datos de publicaciones

**● Excluir del Reporte de Similitud**

- Material bibliográfico
- Material citado
- Fuentes excluidas manualmente
- Material citado
- Coincidencia baja (menos de 10 palabras)
- Bloques de texto excluidos manualmente

**UNIVERSIDAD PRIVADA DE HUANCAYO**  
**“FRANKLIN ROOSEVELT”**  
**RESOLUCIÓN DEL CONSEJO DIRECTIVO NRO 078-2019-SUNEDU/SD**  
**FACULTAD DE CIENCIAS DE LA SALUD**  
**ESCUELA PROFESIONAL DE ESTOMATOLOGÍA**



**TESIS**

**PREVALENCIA Y TIPOS DE LA MINERALIZACIÓN DEL PROCESO  
ESTILOHIOIDEO EN RADIOGRAFÍAS PANORÁMICAS DE PACIENTES DE LA  
CLÍNICA ESTOMATOLÓGICA DE LA UNIVERSIDAD PRIVADA DE  
HUANCAYO FRANKLIN ROOSEVELT**  
**LÍNEA DE INVESTIGACIÓN:  
SALUD PÚBLICA Y PREVENTIVA  
EN ESTOMATOLOGÍA**

**PARA OBTENER EL TÍTULO PROFESIONAL DE  
CIRUJANO DENTISTA**

**Presentado por:**

**BACH. PONCE RODRIGUEZ, EDWIN GOYO**

**ASESOR:**

**MG. CD. RENZO ROBLES ROCA**

**HUANCAYO – PERU**

**FEBRERO**

## **DEDICATORIA**

Quiero dedicar esta tesis a mi querida hija Norka Tifany Ponce Camarena por ser mi motor en esta carrera y su apoyo incondicional

A mi madre doña Daria Rodríguez Rojas por sus consejos y apoyo incondicional

A toda mi familia que es lo mejor y más valioso que dios me ha dado

## **AGRADECIMIENTO**

En primer lugar, agradezco a la Universidad Privada de Huancayo Franklin Roosevelt por permitirme ser parte de ella para poder estudiar la carrera, así también a los diversos docentes que otorgaron su conocimiento y su apoyo para continuar adelante.

Un agradecimiento específico a mi maestro y guía MG.C.D. Carlos San Martin Delgado por ser un ejemplo a seguir.

Agradezco también a mi Asesor MG. CD. Renzo Robles Roca por haberme otorgado la ayuda y el conocimiento científico requerido, para dirigirme transcurrido la totalidad de la tesis.

**PÁGINA DEL JURADO**

**Dr.**

---

**Presidente**

**Dr.**

---

**Secretario**

**Dr.**

---

**Vocal**

## DECLARATORIA DE AUTENTICIDAD

Edwin Goyo Ponce Rodríguez con DNI: 10760476 bachiller de la Universidad Privada de Huancayo Franklin Roosevelt, con la tesis titulada **“PREVALENCIA Y TIPOS DE LA MINERALIZACIÓN DEL PROCESO ESTILOHIOIDEO EN RADIOGRAFÍAS PANORÁMICAS DE PACIENTES DE LA CLÍNICA ESTOMATOLÓGICA DE LA UNIVERSIDAD PRIVADA DE HUANCAYO FRANKLIN ROOSEVELT”**. Declaro

bajo juramento que:

- 1) La tesis es de mi autoría.
- 2) He respetado las normas internacionales de citas y referencias para las fuentes consultadas. Por tanto, la tesis no ha sido plagiada ni total ni parcialmente.
- 3) La tesis no ha sido auto plagiado; es decir, no ha sido publicada ni presentada anteriormente para obtener algún grado académico previo o título profesional.
- 4) Los datos presentados en los resultados son reales, no han sido falseados, ni duplicados, ni copiados y por tanto los resultados que se presenten en la tesis se constituirán en aportes a la realidad investigada.

De identificarse la falta de fraude (datos falsos), plagio (información sin citar a autores), auto plagio (presentar como nuevo algún trabajo de investigación propio que ya ha sido publicado), piratería (uso ilegal de información ajena) o falsificación (representar falsamente las ideas de otros), asumo las consecuencias y sanciones que de mis acciones se deriven, sometiéndome a la normatividad vigente de la Universidad Privada de Huancayo Franklin Roosevelt.

Abril 2022



Bach. Edwin Goyo Ponce Rodríguez

DNI:10760476

## RESUMEN

El propósito de la presente investigación fue determinar la prevalencia y tipos de la mineralización del proceso estilohioideo de radiografías panorámicas de pacientes de la Clínica Estomatológica de la Universidad Privada de Huancayo Franklin Roosevelt. El tipo de investigación fue descriptivo, transversal y prospectivo. La muestra estuvo conformada por 380 radiografías panorámicas. La prevalencia de la mineralización del proceso estilohioideo fue de 75,3% en las radiografías panorámicas. El tipo de mineralización del proceso estilohioideo derecho más frecuente es el tipo elongado y luego de este el tipo segmentado. El tipo de mineralización del proceso estilohioideo izquierdo más frecuente es el tipo segmentado y luego de este el tipo elongado. No existe asociación entre el sexo y la prevalencia de la mineralización del proceso estilohioideo. Conclusión: La prevalencia de la mineralización del proceso estilohioideo de radiografías panorámicas de pacientes de la Clínica Estomatológica de la Universidad Privada de Huancayo Franklin Roosevelt fue de 75,3%, siendo el tipo de mineralización más frecuente en el lado derecho el elongado y en el lado izquierdo el tipo segmentado.

**Palabras clave:** Proceso estiloides, mineralización, radiografías panorámicas

## ABSTRACT

The purpose of this research was to determine the prevalence and types of mineralization of the stylohyoid process in panoramic radiographs of patients at the Stomatology Clinic of the Huancayo Franklin Roosevelt Private University. The type of research was descriptive, cross-sectional and prospective. The sample consisted of 380 panoramic radiographs. The prevalence of stylohyoid process mineralization was 75.3% on panoramic radiographs. The most frequent type of mineralization of the right stylohyoid process is the elongated type and after this the segmented type. The most frequent type of mineralization of the left stylohyoid process is the segmented type and after this the elongated type. There is no association between sex and the prevalence of mineralization of the stylohyoid process. Conclusion: The prevalence of mineralization of the stylohyoid process in panoramic radiographs of patients at the Stomatology Clinic of the Universidad Privada de Huancayo Franklin Roosevelt was 75.3%, with the most frequent type of mineralization being elongated on the right side and elongated on the left. left side the segmented type.

**Keywords:** Styloid process, mineralization, panoramic radiographs



## ÍNDICE

<b>DEDICATORIA .....</b>	<b>2</b>
<b>DECLARATORIA DE AUTENTICIDAD .....</b>	<b>5</b>
<b>RESUMEN .....</b>	<b>6</b>
<b>ABSTRACT .....</b>	<b>7</b>
<b>I. INTRODUCCIÓN .....</b>	<b>9</b>
<b>II. MÉTODO .....</b>	<b>14</b>
<b>2.1. Método de investigación .....</b>	<b>14</b>
<b>2.2. Tipo y diseño de investigación .....</b>	<b>14</b>
<b>2.3. Hipótesis.....</b>	<b>14</b>
<b>2.4. Operación de variables .....</b>	<b>15</b>
<b>2.5. Población, muestra y muestreo .....</b>	<b>15</b>
<b>2.6. Técnicas e instrumentos de recolección de datos:.....</b>	<b>16</b>
<b>2.7. Procedimiento: .....</b>	<b>17</b>
<b>2.8. Método de análisis de datos.....</b>	<b>17</b>
<b>2.9. Aspectos éticos.....</b>	<b>17</b>
<b>III. DISCUSIÓN .....</b>	<b>22</b>
<b>IV. CONCLUSIÓN .....</b>	<b>24</b>
<b>V. RECOMENDACIONES .....</b>	<b>25</b>
<b>III. CRONOGRAMA .....</b>	<b>26</b>
<b>IV. PRESUPUESTO .....</b>	<b>27</b>
<b>REFERENCIAS .....</b>	<b>28</b>
<b>ANEXOS .....</b>	<b>32</b>

## I. INTRODUCCIÓN

La apófisis estiloides es una proyección ósea muy fina que se amplía desde las facetas inferiores del hueso temporal en una ruta anteroinferior bilateralmente. El <sup>12</sup> complejo estilohioideo comprende la apófisis estiloides, el ligamento estilohioideo y el cuerno menor del hueso hioides. Se desarrolla a partir de la segunda bolsa faríngea; el cartílago de Reichart. Tres músculos están unidos a la apófisis estiloides, a saber, <sup>15</sup> los músculos estilofaríngeo, estilohioideo y estilogloso, además de los ligamentos estilohioideo y estilomandibular. Anatómicamente, exhibiendo una estrecha proximidad íntima con la porción superior del espacio carotídeo y su contenido, incluidos los nervios craneales V, IX.<sup>1</sup> Su longitud normal oscila entre 20-30 mm; sin embargo, muestra variación entre diferentes personas.<sup>2</sup>

<sup>1</sup> El hueso temporal está ubicado en el segmento anterior y lateral del cráneo, el borde anterior está en asociativa con el hueso esfenoides, el borde posterior y lateral con el hueso occipital y el borde superior con el hueso parietal. En la vida intrauterina está formado por tres porciones diversas: escamosa, timpánica y petrosa; las cuales a lo extenso del desarrollo crecerán y se soldarán entre ellas. Los vestigios de estas soldaduras pasarán a conformar fisuras.<sup>27,28</sup>

La apófisis estiloides están halladas en el hueso temporal, en el adulto este consta de tres porciones, escamosa, petrosa y el hueso timpanal; la porción petrosa exhibe cuatro caras, anterosuperior, posterosuperior, anteroinferior y posteroinferior. La cara posteroinferior presenta la apófisis estiloides que es una extensión cilíndrica que se halla antero medial a la apófisis mastoides. Cotidianamente varía de longitud de 2 a 2.5 cm.<sup>28,29</sup> Pero otros autores aprecian hasta 3 cm de longitud en apariencia imagenológica.<sup>30</sup>

Existen estructuras anatómicas que están adyacentes a la apófisis estiloides. El nervio facial es una de ellas y emerge posteriormente al forámen estilomastoideo, discurre lateralmente a ésta. Medial a la apófisis estiloides discurren la vena yugular interna (junto con los nervios hipogloso, vago y glossofaríngeo) y la arteria carótida interna. A nivel de la punta de la apófisis estiloides también encontramos estructuras anatómicas, el músculo constrictor superior de la faringe y la fascia faringo basilar se encuentran por medial y la arteria carótida externa se encuentra por lateral.<sup>28</sup>

Proceso estilohioideo es la denominación con la que se reconoce frecuentemente al conjunto de la apófisis estiloides y el ligamento estilohioideo.<sup>28,31</sup> Su mineralización o calcificación es relativamente común.<sup>32</sup>

La mineralización es el proceso mediante el cual los cristales minerales se depositan de manera organizada en la matriz (celular o extracelular) de los organismos vivos.<sup>33</sup> El término mineralización parece ser el más adecuado porque en las radiografías estándar no podemos determinar con exactitud la naturaleza del material radiopaco; sin embargo, el término calcificación es más usado en la literatura radiológica.<sup>32</sup> Se proponen tres teorías para explicar la calcificación del ligamento estilohioideo. La primera teoría de la hiperplasia reactiva afirma que el atrapamiento del sistema arterial carotideo próximo al extremo de la estiloides o a lo largo del ligamento estilohioideo durante la rotación o flexión de la cabeza hacen que restos de tejido conjuntivo se transformen en fibrocartílago precursor de mineralización posterior. La segunda teoría de la metaplasia reactiva también incluye una respuesta de curación post-traumática aberrante. En este caso, la presencia de centros de mineralización en los cuatro segmentos iniciaría la mineralización del ligamento. La tercera teoría se llama teoría de la variación anatómica, y propone que la elongación prematura de la estiloides y la mineralización del ligamento son variaciones anatómicas que ocurren sin la presencia de trauma previo.<sup>34</sup>

Carmada propuso una cuarta teoría para explicar la presencia de síntomas cuando no hay evidencia radiográfica de mineralización. Afirma que, durante el envejecimiento, a medida que los tejidos pierden su elasticidad, una reacción inflamatoria localizada provoca una tendinitis en la unión del ligamento y el cuerno inferior del hioides. El ligamento se endurece y la respuesta inflamatoria de los tejidos asociados provoca los síntomas.<sup>35</sup>

Se ha sugerido que la calcificación del ligamento estilohioideo se refiere a una apófisis estiloides alargada, que invariablemente se observaba accidentalmente en radiografías panorámicas. Cuando una apófisis estiloides se extiende más allá de los 30 mm de longitud, se considera alargado y puede presentarse de forma unilateral o bilateral.<sup>3,4</sup>

Un pequeño porcentaje de la población (4%) presenta alargamiento de la apófisis estiloides, y se ha notado invariablemente como un hallazgo radiográfico incidental.<sup>5,6</sup> Entre los pacientes con apófisis estiloides alargado, 4% -10% presentan síntomas, conocidos como síndrome de Eagle.<sup>7,8</sup> Los síntomas comúnmente asociados son dolor de cuello o garganta,

disfagia, sensación de cuerpo extraño, tinnitus dolor facial, otalgia y, ocasionalmente, la limitación de movimiento mandibular<sup>9-11</sup> O'Carroll informó que aproximadamente el 8% de los pacientes con apófisis estiloides alargada presenta con síntomas asociados que incluyen dolor de cuello, dolor al tragar, sensación de garganta bloqueada y dolor al girar la cabeza.<sup>11</sup>

Se desconoce la etiología del alargamiento de la apófisis estiloides. Sin embargo, algunos autores sugirieron que tiene un trasfondo congénito.<sup>12,13</sup> Mientras que otros creen que las irritaciones crónicas locales, los trastornos hormonales, el trauma de la cirugía, la persistencia de elementos mesenquimales, el crecimiento del tejido óseo y el estrés mecánico o trauma durante el desarrollo de la apófisis estiloides puede conducir a la calcificación y elongación de la apófisis estiloides.<sup>14-18</sup>

Varios autores han descrito varios patrones de clasificación de la apófisis estiloides alargada, incluida la clasificación radiográfica del complejo estilohioideo calcificado. En general, se exhibe los siguientes tres patrones radiográficos: alargado, segmentado y pseudoarticulado. Además, el autor ha planteado los siguientes cuatro patrones de calcificación: contorno calcificado, parcialmente calcificado, complejo nodular y completamente calcificado.<sup>19,20</sup>

El diagnóstico de elongación de SP o calcificación del ligamento estilohioideo se establece por imágenes radiográficas como la ortopantomografía (OPG), la tomografía computarizada de haz cónico (CBCT) y tomografía computarizada (TC). Aunque la radiografía panorámica es una radiografía bidimensional, se ha hallado que proporciona información idónea para hallazgos epidemiológicos y su técnica de imagen la hace conveniente para los hallazgos de imagen en el territorio maxilofacial.<sup>21</sup>

En seguida se exhiben los antecedentes efectuados en diferentes lugares: Fuentes et al. (2007) publican un estudio en 968 radiografías panorámicas de sujetos de ambos sexos, cuyas edades van desde los 12 a los 81 años. Concluyen que hubo elongación de los procesos estilohioideos en 62,86% personas de sexo femenino y 37,14% de sexo masculino. Los varones presentaron procesos más largos. Se visualizaron más longitudes unilaterales que bilaterales. No existió relación entre la edad y la elongación de procesos estiloides.<sup>22</sup> Basekin et al. (2005) en 138 tomografía espiral multicorte (TEM) (87 varones y 51 mujeres), observan que las variaciones longitudinales del proceso estilohioideo fueron de 1,58 cm hasta 5,48 cm, con una media de 2,83 cm. Las variaciones de los ángulos oscilan entre 60,6° hasta 84,1 ° con una media de

69,4°. Otros hallazgos fueron la ausencia de los procesos estilohioideos (tres unilateral y uno bilateral), la ausencia del segmento proximal (cinco unilaterales y nueve bilaterales); y la subsistencia de doble segmento proximal (uno unilateral). Los autores proponen una nueva clasificación incluyendo estos tipos hallados.<sup>23</sup> Focasi (2009) realiza en comunidad peruana una investigación visualizando 296 radiografías panorámicas digitales, hallando una prevalencia de 43,6% de mineralización del proceso estilohioideo con superior predominio en el sexo femenino.<sup>24</sup> Calle (2013) realiza una investigación en población peruana donde analiza 1202 radiografías panorámicas digitales y halló una prevalencia de mineralización del proceso estilohioideo de 82,9%, con mayor predominio en el sexo masculino y mayores de 80 años.<sup>25</sup> Öztunç et al. (2014) en Turquía efectuaron exámenes de procesos estilohioideos en 208 pacientes con dolor orofacial con tomografía computarizada volumétrica como una alternativa de placas panorámicas, llegando a la conclusión que los procesos estilohioideos elongados tienen relación con el dolor oro facial.<sup>26</sup>

Por lo cual el objetivo del presente estudio fue <sup>10</sup> determinar la prevalencia y tipos de la mineralización del proceso estilohioideo según la clasificación de Langlais en radiografías panorámicas de una población peruana que acude a la clínica de la universidad privada Franklin Roosevelt.

## **Formulación del problema**

### **Problema General**

¿Cuál será la prevalencia y tipos de la mineralización del proceso estilohioideo en radiografías panorámicas de pacientes de la Clínica Estomatológica de la Universidad Privada de Huancayo Franklin Roosevelt?

### **Problemas específicos**

¿Cuál es la prevalencia de la mineralización del proceso estilo hioideo en radiografías panorámicas de pacientes de la Clínica Estomatológica de la Universidad Privada de Huancayo Franklin Roosevelt?

¿Cuál es la frecuencia de los tipos de la mineralización del proceso estilohioideo de pacientes de la Clínica Estomatológica de la Universidad Privada de Huancayo Franklin Roosevelt?

¿Cuál será la asociación entre los tipos de la mineralización del proceso estilohioideo y el sexo en radiografías panorámicas de pacientes de la Clínica Estomatológica de la Universidad Privada de Huancayo Franklin Roosevelt?

**Finalmente se presentan los objetivos:**

**Objetivo general**

Determinar la prevalencia y tipos de la mineralización del proceso estilohioideo de radiografías panorámicas de pacientes de la Clínica Estomatológica de la Universidad Privada de Huancayo Franklin Roosevelt

**Objetivos específicos**

Determinar la prevalencia de la mineralización del proceso estilohioideo en radiografías panorámicas de pacientes de la Clínica Estomatológica de la Universidad Privada de Huancayo Franklin Roosevelt.

Determinar la frecuencia de los tipos de la mineralización del proceso estilohioideo en radiografías panorámicas de pacientes de la Clínica Estomatológica de la Universidad Privada de Huancayo Franklin Roosevelt

Determinar los tipos de la mineralización del proceso estilohioideo según sexo en radiografías panorámicas de pacientes de la Clínica Estomatológica de la Universidad Privada de Huancayo Franklin Roosevelt

## II. MÉTODO

### 2.1. Método de investigación

Para la estadística descriptiva de tablas de frecuencia, la distribución de los datos y gráficos, la representación de los resultados obtenidos, y para comprobar la hipótesis del estudio se utilizó pruebas no paramétricas como el Chi cuadrado de Pearson.

$$n = \frac{Z_a^2 \times p \times q}{d^2}$$

n = muestra

$Z_a = 1.96$

p = previsión del resultado

q = 1 - p

d = precisión

### 2.2. Tipo y diseño de investigación

El Diseño metodológico fue descriptivo porque se limitó a medir la presencia, características o distribución de un fenómeno en una población. El tipo de investigación es transversal porque los instrumentos fueron aplicados en un momento específico de tiempo, prospectivo porque las evaluaciones se realizaron a medida que suceda.

### 2.3. Hipótesis

No precisa Hipótesis por ser un estudio descriptivo.

## 2.4. Operación de variables

VARIABLE	DEFINICIÓN CONCEPTUAL	DEFINICIÓN OPERACIONAL	INDICADORES	VALOR FINAL
Prevalencia	Proporción de individuos de un grupo que presentan una característica determinada.	Pacientes que presente la característica determinada.	Presencia de la característica en radiografías panorámicas.	Presente Ausente.
Tipo de mineralización del proceso estilohioideo	Configuración morfológica del proceso estilohioideo.	Se determinará mediante la evaluación de la radiografía panorámica.	Clasificación del Tipo de mineralización según adecuación de la clasificación de Langlais.	Tipo I: Elongado = 0. Tipo II: Pseudoarticulado = 1. Tipo III: Segmentado = 2
Sexo	Características sexuales secundarias.	Categoría de sexo registrada al momento de la toma de la radiografía panorámica.	Categoría indicada en la base de datos.	Masculino= 0. Femenino= 1.

## 2.5. Población, muestra y muestreo

### 13 Población:

La población estuvo conformada por las radiografías panorámicas de 120 pacientes mayores de edad en la clínica estomatológica de la Universidad Privada de Huancayo Franklin Roosevelt en los años 2016-2019.



## Muestra

La muestra estuvo conformada por las radiografías panorámicas de 120 pacientes mayores de edad en la clínica estomatológica de la Universidad Privada de Huancayo Franklin Roosevelt en los años 2016-2019.

### Criterios de selección

#### 1 Criterios de inclusión:

- Radiografías de pacientes con un rango de edad de 18 a 89 años.
- Radiografías de pacientes de ambos sexos.

#### 1 Criterios de exclusión:

- Radiografías de pacientes con fracturas que comprometieron la zona de estudio.
- Radiografías de pacientes con patologías tumorales y quísticas en el hueso temporal.
- Radiografías de pacientes con malformaciones craneofaciales.
- Radiografías con error de movimiento del paciente.

#### 6 2.6. Técnicas e instrumentos de recolección de datos:

Para la revisión de la mineralización del proceso estilohioideo en las radiografías panorámicas se utilizó la clasificación de Langlais.

1 Langlais et al. en 1986 propusieron una clasificación radiográfica de la Mineralización del Proceso Estilohioideo (MPE) en radiografías panorámicas convencionales. Se incluyeron tres tipos de apariencia radiográfica.<sup>32</sup>

- Tipo I.- Elongado: integridad ininterrumpida de la imagen estilohioidea.
- Tipo II.- Pseudoarticulado: La apófisis estiloides estuvo unida al ligamento estilohioideo o estilomandibular por una sola pseudoarticulación, la cual estuvo localizada superior al borde basal mandibular (de manera tangencial).
- Tipo III.- Segmentado: Segmentos interrumpidos del ligamento mineralizado. Se ven dos o más segmentos con interrupciones ya sea arriba o debajo de la basal mandibular o ambos.<sup>32</sup>

## 2.7. Procedimiento:

Se solicitaron las autorizaciones y permisos correspondientes. Luego se realizó la calibración con un especialista en Radiología Bucal y Maxilofacial.

Para poder determinar la prevalencia se anotaron los casos revisados y los que presentaron esta condición y luego se procedió al cálculo de prevalencia.

8 Para poder determinar el inicio de un proceso de mineralización de la Cadena Estilohioidea se debió obtener más de 30 mm cuando se mida desde el margen caudal de la Placa Timpánica a la punta del Proceso Estiloides y para determinar el tipo de mineralización, se basó en la clasificación dada por Langlais. 17 Los datos fueron registrados en una ficha de recolección de datos.

1 El consentimiento informado de los pacientes no fue necesario por tratarse de radiografías panorámicas ya registradas en una base de datos 1 las cuales fueron codificadas manteniendo el anonimato de los pacientes.

## 6 2.8. Método de análisis de datos

Una vez ejecutada la recopilación de datos con los instrumentos establecidos fueron trasladados en el programado de Microsoft Excel 2016 y analizados en el paquete estadístico IBM SPSS versión 25 en español.

## 2.9. Aspectos éticos

La presente investigación cumplió con los lineamientos que solicita el Comité de ética 3 de investigación de la Universidad Privada de Huancayo Franklin Roosevelt.

### III. RESULTADOS

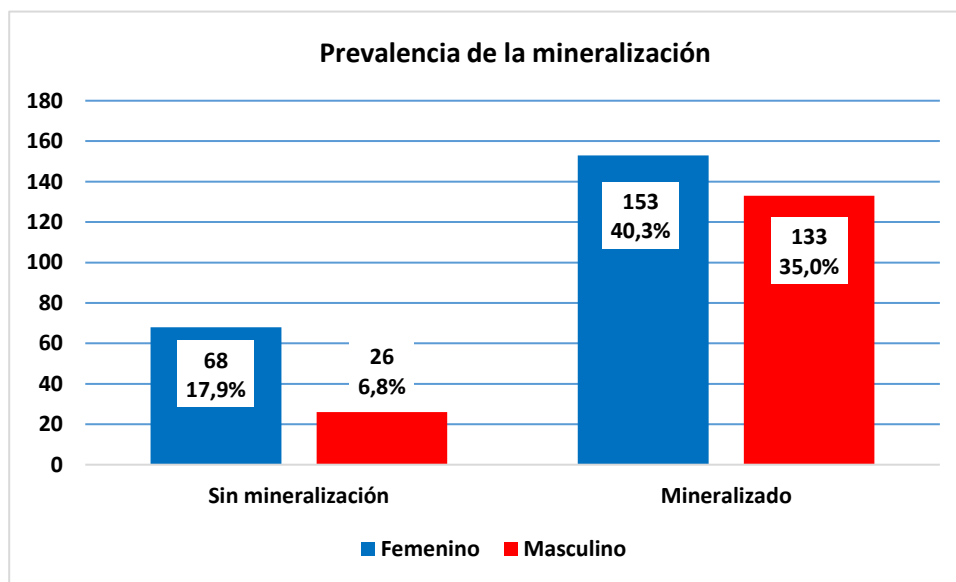
Tabla N° 1

3 Prevalencia de la mineralización del proceso Estilohioideo en radiografías panorámicas de pacientes de la Clínica Estomatológica de la Universidad Privada de Huancayo Franklin Roosevelt, según sexo

Prevalencia de la mineralización						
	Sin mineralización		Mineralizado		Total	
	n	%	n	%	n	%
Femenino	68	17,9	153	40,3	221	58,2
Masculino	26	6,8	133	35,0	159	41,8
Total	94	24,7	286	75,3	380	100,0

3 Gráfico N° 1

Prevalencia de la mineralización del proceso Estilohioideo en radiografías panorámicas de pacientes de la Clínica Estomatológica de la Universidad Privada de Huancayo Franklin Roosevelt, según sexo



Interpretación: de la tabla N° 1 y gráfico N° 1 se observa que la de la mineralización del proceso estilohioideo es de 40,3 % siendo mayor en el sexo femenino.

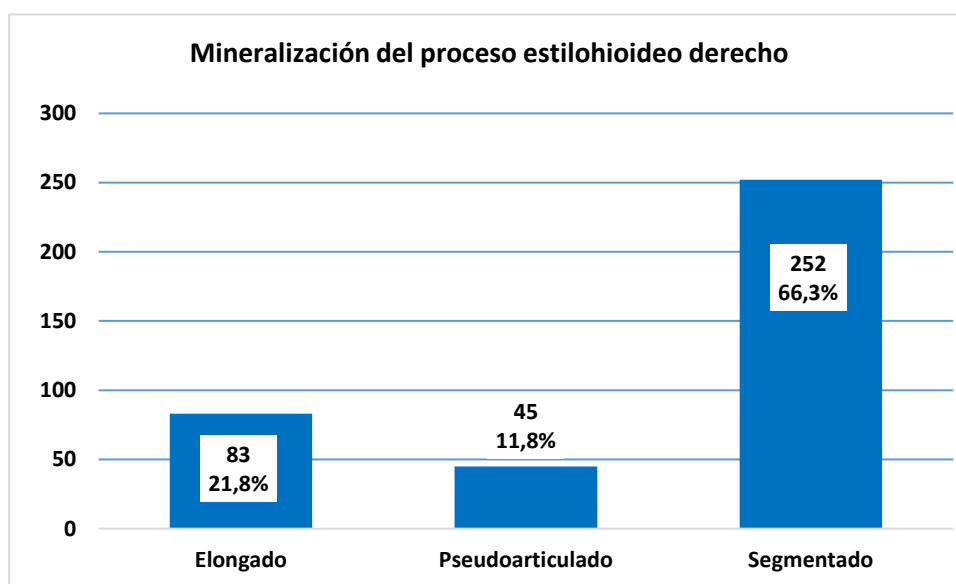
Tabla N° 2

Frecuencia de los tipos de la mineralización del proceso Estilohioideo derecho en radiografías panorámicas de pacientes de la Clínica Estomatológica de la Universidad Privada de Huancayo Franklin Roosevelt

Mineralización del proceso estilohioideo derecho		
	n	%
Elongado	83	21,8
Pseudoarticulado	45	11,8
Segmentado	252	66,3
Total	380	100,0

Gráfico N° 2

Frecuencia de los tipos de la mineralización del proceso Estilohioideo derecho en radiografías panorámicas de pacientes de la Clínica Estomatológica de la Universidad Privada de Huancayo Franklin Roosevelt



Interpretación: de la tabla N° 2 y gráfico N° 2 se observa que el tipo de mineralización del proceso estilohioideo derecho presenta una elevada porcentualidad en el tipo Segmentado con un 66,3 %, seguido del tipo Elongado con un 21,8% y finalmente el tipo Pseudoarticulado con un 11,8%.

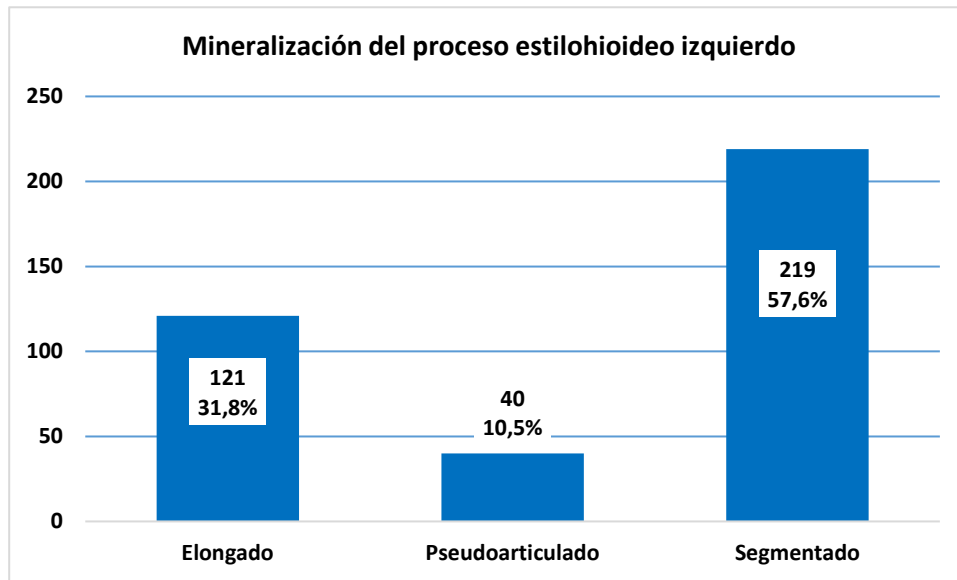
Tabla N° 3

1 Frecuencia de los tipos de la mineralización del proceso Estilohioideo izquierdo en radiografías panorámicas de pacientes de la Clínica Estomatológica de la Universidad Privada de Huancayo Franklin Roosevelt

Mineralización del proceso estilohioideo izquierdo		
	n	%
Elongado	121	31,8
Pseudoarticulado	40	10,5
Segmentado	219	57,6
Total	380	100,0

Gráfico N° 3

1 Frecuencia de los tipos de la mineralización del proceso Estilohioideo izquierdo en radiografías panorámicas de pacientes de la Clínica Estomatológica de la Universidad Privada de Huancayo Franklin Roosevelt



2 Interpretación: de la tabla N° 3 y gráfico N° 3 se observa que el tipo de mineralización del proceso estilohioideo izquierdo presenta una elevada porcentualidad en el tipo Segmentado con un 57,6 %, seguido del tipo Elongado con un 31,8% y finalmente el tipo Pseudoarticulado con un 10,5%.

**Tabla N° 4**

**Tipos de la mineralización del proceso estilohioideo según sexo en radiografías panorámicas de pacientes de la Clínica Estomatológica de la Universidad Privada de Huancayo Franklin Roosevelt**

<b>Pruebas de chi-cuadrado</b>				
		Valor	df	Significación asintótica (bilateral)
Mineralización del proceso estilohioideo derecho	Chi-cuadrado de Pearson	7,483 <sup>a</sup>	2	0,024
	Razón de verosimilitud	7,420	2	0,024
Mineralización del proceso estilohioideo izquierdo	Chi-cuadrado de Pearson	7,814 <sup>a</sup>	2	0,020
	Razón de verosimilitud	8,094	2	0,017
N de casos válidos		380		

Interpretación: de la tabla N° 4 se observa que la prueba de Chi-cuadrado tiene un valor  $p < 0.05$ , por lo cual existe asociación estadísticamente significativa entre el sexo y la prevalencia de la mineralización del proceso estilohioideo derecho y izquierdo.

### III. DISCUSIÓN

Nuestros resultados demostraron que la <sup>3</sup>prevalencia de la mineralización del proceso estilohioideo de radiografías panorámicas de pacientes de la Clínica Estomatológica de la Universidad Privada de Huancayo Franklin Roosevelt fue 75,3%. Siendo esta prevalencia superior en investigaciones precedentes registrados como los de Castro-Espinoza et al. (2020) y Focasi (2009).<sup>33,36</sup> No obstante, la investigación peruana de Calle (2013) reveló una prevalencia aún superior que la alcanzada en esta tesis. Por lo que se podría aseverar que en la comunidad peruana subsiste una elevada prevalencia de mineralización del proceso estilohioideo que clínicamente exhibe ser asintomático o expresarse con diversas clases de sintomatología como disfagia, odinofagia, dolencias faciales, de oído, cabeza el tinnitus, y el trismo y abarcando conllevar a diversas clases de síndromes. Ante esta elevada prevalencia es requerido disponer de un óptimo diagnóstico para efectuar un idóneo abordaje, por ello es de suma transcendencia un estudio imagenológico predecedor, siendo las placas panorámicas la óptima alternativa en el ámbito dental.<sup>18,19,20,34</sup>

Pese a los resultados de elevada prevalencia en la comunidad peruana, la actual investigación no halló asociación estadísticamente representativa entre el sexo y la prevalencia de la mineralización del proceso estilohioideo, difiriendo con la investigación de Calle (2013), el cuál si halló una asociativa representativa entre la prevalencia de la calcificación y el género y la etariedad. Eventualmente debido a las cuantiosas distribuciones de sexo que se halló en las muestras examinadas, en la actual tesis ostentó mayor muestra de sexo femenino que la investigación de Calle (2013).<sup>34</sup> A pesar de hallarnos en una misma nación, esta discrepancia de segmentación del sexo en la muestra exhibe hallarse en que las investigaciones se efectuaron en diversas partes de la nación.

Sin embargo, sí se halló que la mineralización del proceso estilohioideo fue elevado en el sexo masculino coincidiendo con el estudio de Calle (2013) pero difiriendo con el estudio de Focasi (2009), Castro-Espinoza et al. (2020), el cual halló una elevada prevalencia en el sexo femenino. Esto es debido al segmento discrepante de sexo en las cuantiosas muestras examinadas de las investigaciones.<sup>33,34,36</sup>

En contexto al tipo de mineralización del proceso estilohioideo derecho mayormente recurrente en la actual tesis fue en el tipo elongado proseguido del tipo segmentado, y en

referencia al tipo de mineralización del proceso estilohioideo izquierdo mayormente recurrente fue el tipo segmentado proseguido del tipo elongado. Haciendo que entre ambos procesos estilohioideos el más recurrente sea el tipo elongado, asemejándose con el estudio peruano efectuado por Focasi (2009) y difiriendo con la investigación efectuada por Calle (2013), el cuál halló <sup>2</sup> que el tipo de mineralización del proceso estilohioideo más recurrente fue el tipo segmentado. Por lo que podemos admitir que en la comunidad peruana que de los tres tipos de mineralización del proceso estilohioideo que subsisten, los más recurrentes son los elongados y segmentados.<sup>33,34</sup>



#### IV. CONCLUSIÓN

La prevalencia de la mineralización del proceso estilohioideo es de 75,3% en las radiografías panorámicas.

2 El tipo de mineralización del proceso estilohioideo derecho más frecuente es el tipo segmentado y luego de este el tipo elongado.

2 El tipo de mineralización del proceso estilohioideo izquierdo más frecuente es el tipo segmentado y luego de este el tipo elongado.

9 Existe asociación entre el sexo y la prevalencia de la mineralización del proceso estilohioideo.

## **V. RECOMENDACIONES**

Efectuar la examinación de la mineralización del proceso estilohioideos en tomografías computarizadas de haz cónico.

Desarrollar estudios sobre como mineraliza el proceso estilohioideo que abarque una variable clínica de subsistencia de padecimiento.

Efectuar más investigaciones sobre patologías que se puedan hallar como hallazgos imagenológicos.

Generar conciencia en la comunidad dental sobre la transcendencia de un análisis integral del paciente y de sus exámenes complementarios.

**7** III. CRONOGRAMA

ACTIVIDADES	2021							
	Mayo	Junio	Julio	Agosto	Septiembre	Octubre	Noviembre	Diciembre
Búsqueda bibliográfica problema de Inv.								
Sistematización de bibliografía sobre GPAA								
Redacción de proyecto								
Aprobación proyecto de tesis por asesor y profesores del curso taller de tesis								
Dictamen de comité de ética de investigación								
Ejecución de proyecto								
Recolección de datos								
Estructuración de resultados								
Informe final								

#### IV. PRESUPUESTO

Presupuesto o costo del proyecto:

<b>DESCRIPCIÓN</b>	<b>TOTAL</b>
<b>BIENES</b>	
Materiales de escritorio	130.00
Otros	65.00
<b>TOTAL DE BIENES</b>	195.00
<b>SERVICIOS</b>	
Pasajes	120.00
Servicios de fotostática	50.00
Teléfono	45.00
Servicio de internet	90.00
Servicio de empaste	35.00
Servicio de Estadística	450.00
<b>TOTAL DE SERVICIOS</b>	790.00
<b>EQUIPAMIENTO</b>	
Cómputo	680.00
<b>TOTAL DE EQUIPOS</b>	720.00
<b>TOTAL GENERAL</b>	2385.00

## REFERENCIAS

1. Amorim JM, Pereira D, Rodrigues MG, Beato-Coelho J, Lopes M, Cunha A, et al. Anatomical characteristics of the styloid process in internal carotid artery dissection: Case-control study. *Int J Stroke*. 2018;13(4):400–5. 10.1177/1747493017730779
2. Gokce C, Sisman Y, Sipahioglu M. Styloid Process Elongation or Eagle's Syndrome: Is There Any Role for Ectopic Calcification? *Eur J Dent*. 2008;2(3):224–8. 10.1055/s-0039-1697384
3. Mupparapu M, Robinson MD. The mineralized and elongated styloid process: a review of current diagnostic criteria and evaluation strategies. *Gen Dent*. 2005;53(1):54–9.
4. Victor B. Feldman. Eagle's syndrome: a case of symptomatic calcification of the stylohyoid ligaments. *J Can Chiropr Assoc*. 2003;47(1):21–7.
5. Politi M, Toro C, Tenani G. A rare cause for cervical pain: Eagle's syndrome. *Int J Dent*. 2009;2009:781297.
6. Murtagh RD, Caracciolo JT, Fernandez G. CT findings associated with Eagle syndrome. *AJNR Am J Neuroradiol*. 2001;22(7):1401–2.
7. Rechtweg JS, Wax MK. Eagle's syndrome: a review. *Am J Otolaryngol*. 1998;19(5):316–21.
8. Chandler JR. Anatomical variations of the stylohyoid complex and clinical significance. *Laryngoscope*. 1977;87(10 Pt 1):1692–701.
9. Eagle WW. Elongated styloid process; symptoms and treatment. *AMA Arch Otolaryngol*. 1958;67(2):172–6.
10. Eagle WW. Symptomatic elongated styloid process: report of two cases of styloid process-carotid artery syndrome with operation. *Arch Otolaryngol*. 1949;49(5):490–503.
11. O'Carroll MK. Calcification in the stylohyoid ligament. *Oral Surg Oral Med Oral Pathol*. 1984;58(5):617–21.
12. Camarda AJ, Deschamps C, Forest D. I. Stylohyoid chain ossification: a discussion of etiology. *Oral Surg Oral Med Oral Pathol*. 1989;67(5):508–14.

13. Camarda AJ, Deschamps C, Forest D. II. Stylohyoid chain ossification: a discussion of etiology. *Oral Surg Oral Med Oral Pathol.* 1989;67(5):515–20.
14. Krennmair G, Piehslinger E. Variants of ossification in the stylohyoid chain. *Cranio.* 2003;21(1):31–7.
15. Prasad KC, Kamath MP, Reddy KJ, Raju K, Agarwal S. Elongated styloid process (Eagle’s syndrome): a clinical study. *J Oral Maxillofac Surg.* 2002;60(2):171–5.
16. Murtagh RD, Caracciolo JT, Fernandez G. CT findings associated with Eagle syndrome. *AJNR Am J Neuroradiol.* 2001;22(7):1401–2.
17. Balbuena L, Jr, Hayes D, Ramirez SG, Johnson R. Eagle’s syndrome (elongated styloid process). *South Med J.* 1997;90(3):331–4.
18. Fini G, Gasparini G, Filippini F, Becelli R, Marcotullio D. The long styloid process syndrome or Eagle’s syndrome. *J Craniomaxillofac Surg.* 2000;28(2):123–7.
19. MacDonald-Jankowski DS. Calcification of the stylohyoid complex in Londoners and Hong Kong Chinese. *Dentomaxillofac Radiol.* 2001;30(1):35–9.
20. Correll RW, Jensen JL, Taylor JB, Rhyne RR. Mineralization of the stylohyoid-stylomandibular ligament complex. A radiographic incidence study. *Oral Surg Oral Med Oral Pathol.* 1979;48(4):286–91.
21. Vieira EM, Guedes OA, Morais SD, Muis CR, Albuquerque PA, Borges ÁH. Prevalence of Elongated Styloid Process in a Central Brazilian Population. *J Clin Diagn Res.* 2015;9(9): ZC90–2.
22. Fuentes R, Oporto G, Garay I, Bustos L, Silva H, Flores H. Proceso Estiloides en una Muestra de Radiografías Panorámicas de la Ciudad de Temuco-Chile. *Int J Morphol.* 2007;25(4):729-33.
23. Baskim C, Mutlu H, Güngör A, Silit E, Pekkaşali Z, Kutlay M et al. Evaluation of styloid process by three-dimensional computed tomography. *Eur Radiol.* 2005;15(1):134–9. 24.
24. Focasi, J. Frecuencia de los tipos y patrones de calcificación radiográfica del proceso estilohioideo en las radiografías panorámicas tomadas a los pacientes de 30 a 80 años en la clínica integral del adulto de la universidad “Inca Garcilaso de la Vega” durante el periodo 2009. (Tesis para optar el título de Cirujano Dentista). Lima: Clínica

- Integral del adulto de la Universidad “Inca Garcilaso de la Vega”. Universidad “Inca Garcilaso de la Vega. 2011. 25.
25. Calle, EM. Prevalencia de la Mineralización de la Cadena Estilohioidea en Radiografías Panorámicas de Pacientes Mayores de 18 Años del Centro de Diagnóstico por Imágenes. (Tesis para optar el título de Cirujano Dentista) Lima: Centro de Diagnóstico por Imágenes. Universidad San Martín de Porres. 2013.
  26. Öztunç H, Evlice B, Tatli U, Evlice A. Cone-beam computed tomographic evaluation of styloid process: a retrospective study of 208 patients with orofacial pain. *Head & Face Medicine*.2014;10(5):1-7.
  27. Rouvière H, Delmas A, Delmas V. Anatomía Descriptiva de la Cabeza y del cuello. Undécima ed: Madrid: El Sevier Mason. 2005.
  28. Bouchet A, Cuilleret J. Anatomía descriptiva, topográfica y funcional: Cara, cabeza y órganos de los sentidos. Vigésimo primera edición: Buenos Aires: Ed. Med. Panamericana. 1988.
  29. Gonzáles E, Aldape B, Luna M, Martín F. Tomografía Cone Beam 3D, Atlas de aplicaciones en odontología. Segunda Ed. Caracas: AMOLCA.2014. 5.
  30. Monsour P, Young W. Variability of the styloid process and stylohyoid ligament in panoramic radiographs. *Oral Surg Oral Med Oral Pathol*. 1986; 61(5): 522-6.
  31. Raffo Lirios M. Síndrome de Eagle: reporte de un caso. *Odontoestomatol*. 2012; 14(20): 26-31.
  32. Langlais R, Miles D, Van Dis M. Elongated and mineralized stylohyoid ligament complex: A proposed classification and report of a case of Eagle’s síndrome. *Oral Surg Oral Med Oral Pathol*. 1986; 61(5):527-32.
  33. Boskey AL. Biomineralization: Conflicts, challenges, and opportunities. *J Cell Biochem*. 1998; 30/31 Suppl: 83-91.
  34. Tísner J, Tísner B, Abad J, Abad M. Calcificación del ligamento estilohioideo: estilalgia de Aubin y síndrome de Eagle. Aportación de 5 casos clínicos. *O.R.L. ARAGON*. 2003; 6 (2): 5-12.
  35. Carmada AJ, Deschamps C, Forest D. Stylohyoid chain ossification: A discussion of etiology. *Oral Surg Oral Med Oral Pathol*, 1989, 67:508-14.





## **ANEXOS**

## Anexo N° 1

UNIVERSIDAD PRIVADA DE HUANCAYO FRANKLIN ROOSEVELT

Formato de matriz de consistencia

**Tema: “PREVALENCIA Y TIPOS DE LA MINERALIZACIÓN DEL PROCESO ESTILOHIOIDEO SEGÚN LA CLASIFICACIÓN DE LANGLAIS EN RADIOGRAFÍAS PANORÁMICAS DE UNA POBLACIÓN PERUANA”**

<b>PROBLEMA GENERAL</b>	<b>OBJETIVO GENERAL</b>	<b>VARIABLES</b>	<b>METODOLOGÍAS</b>
¿Cuál será la prevalencia y tipos de la mineralización del proceso estilohioideo en radiografías panorámicas de pacientes de la Clínica Estomatológica de la Universidad Privada de Huancayo Franklin Roosevelt?	Determinar la prevalencia y tipos de la mineralización del proceso estilohioideo de radiografías panorámicas de pacientes de la Clínica Estomatológica de la Universidad Privada de Huancayo Franklin Roosevelt	-Prevalencia -Tipo de mineralización del proceso estilohioideo -Sexo	<b>Nivel de investigación</b> • Descriptivo – Correlacional  <b>Diseño de la investigación</b> • No experimental • Transversal • Prospectivo  <b>Población</b> 120 radiografías panorámicas.
Problemas específicos	Objetivos específicos		<b>Muestra:</b> 120 radiografías panorámicas.
<ul style="list-style-type: none"> <li>¿Cuál es la prevalencia de la mineralización del proceso estilohioideo en</li> </ul>	<ul style="list-style-type: none"> <li>Determinar la prevalencia de la mineralización del proceso estilohioideo en</li> </ul>		

<p>radiografías panorámicas de pacientes de la Clínica Estomatológica de la Universidad Privada de Huancayo Franklin Roosevelt?</p> <ul style="list-style-type: none"> <li>• ¿Cuál es la frecuencia de los tipos de la mineralización del proceso estilohioideo de pacientes de la Clínica Estomatológica de la Universidad Privada de Huancayo Franklin Roosevelt?</li> <li>• ¿Cuál será la asociación entre</li> </ul>	<p>radiografías panorámicas de pacientes de la Clínica Estomatológica de la Universidad Privada de Huancayo Franklin Roosevelt.</p> <ul style="list-style-type: none"> <li>• Determinar la frecuencia de los tipos de la mineralización del proceso estilohioideo en radiografías panorámicas de pacientes de la Clínica Estomatológica de la Universidad Privada de Huancayo Franklin Roosevelt</li> <li>• Determinar los tipos de la</li> </ul>		<p><b>Técnicas</b> -Observación</p> <p><b>Instrumentos</b> Ficha de recolección de datos</p>
--	---	--	--

<p>los tipos de la mineralización del proceso estilohioideo y el sexo en radiografías panorámicas de pacientes de la Clínica Estomatológica de la Universidad Privada de Huancayo Franklin Roosevelt?</p>	<p>mineralización del proceso estilohioideo según sexo en radiografías panorámicas de pacientes de la Clínica Estomatológica de la Universidad Privada de Huancayo Franklin Roosevelt</p>		
---	---	--	--

## CONSENTIMIENTO INFORMADO

Yo....., con DNI .....  
declaro que he sido informado y acepto a participar de forma voluntaria en la investigación denominada “**PREVALENCIA Y TIPOS DE LA MINERALIZACIÓN DEL PROCESO ESTILOHIOIDEO SEGÚN LA CLASIFICACIÓN DE LANGLAIS EN RADIOGRAFÍAS PANORÁMICAS DE UNA POBLACIÓN PERUANA**”, éste es un proyecto de investigación científica del Bachiller Ponce **Rodriguez, Edwin Goyo** y cuenta con el respaldo de la **UNIVERSIDAD PRIVADA FRANKLIN ROOSEVELT DE HUANCAYO**.

El presente estudio busca conocer (**PREVALENCIA Y TIPOS DE LA MINERALIZACIÓN DEL PROCESO ESTILOHIOIDEO SEGÚN LA CLASIFICACIÓN DE LANGLAIS EN RADIOGRAFÍAS PANORÁMICAS DE UNA POBLACIÓN PERUANA** .

La investigación consistirá en realizar tomas radiografías panorámicas al paciente en donde se analizara según la clasificación de LANGLAIS la prevalencia y el tipo de mineralización del proceso estilohioideo .

Por ello Usted no tendrá ningún gasto y también no recibirá cualquier valor en dinero por haber participado del estudio, siendo comunicado al finalizar los resultados obtenidos.

Entiendo que una copia de esta ficha de consentimiento me será entregada, y que puedo pedir información sobre los resultados de este estudio cuando éste haya concluido. Firmo en señal de conformidad:

Fecha: .....

Investigador: .....

Teléfono celular:.....

\_\_\_\_\_  
Apoderado  
DNI:

**Anexo N° 2**

**FICHA DE RECOLECCIÓN DE DATOS**

**N° de Ficha:** .....

**Nombre y Apellidos :**.....

**DNI:** .....

**EDAD:**.....

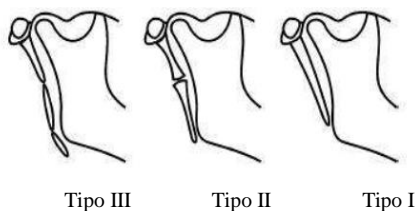
**SEXO:** Masculino ( ) Femenino ( )

**LADO DERECHO ( )**

Tipo I: Elongado ( )

Tipo II: Pseudoarticulado ( )

Tipo III: Segmentado ( )

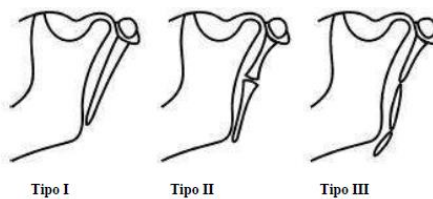


**LADO IZQUIERDO ( )**

Tipo I: Elongado ( )

Tipo II: Pseudoarticulado ( )

Tipo III: Segmentado ( )



## Anexo N° 3



LICENCIADA POR SUNEDU

RCD: N° 078-2019-SUNEDU/CD

E. P. Estomatología

"Año del Fortalecimiento de la Soberanía Nacional"

Huancayo, 06 de junio del 2022

**Srta. Stefany Diaz Pereda**

**Responsable Proveeduría**

**Clínica de la Escuela Profesional de Estomatología**

Presente.-

Estimada Srta. Díaz:

Por el presente tengo el agrado de dirigirme a Ud. a fin de hacerle llegar mis saludos cordiales, y a la vez referirle que Ponce Rodríguez Edwin Goyo, con código de matrícula 1613157 y bachiller de nuestra casa de estudios, está realizando la ejecución de su tesis titulada:

**"PREVALENCIA Y TIPOS DE LA MINERALIZACIÓN DEL PROCESO ESTILOHIOIDEO EN RADIOGRAFÍAS PANORÁMICAS DE PACIENTES DE LA CLÍNICA ESTOMATOLÓGICA DE LA UNIVERSIDAD PRIVADA DE HUANCAYO FRANKLIN ROOSEVELT"**

Por ello, agradeceré tenga a bien brindarle las facilidades a fin de poder desarrollar su trabajo de investigación, el cual será de gran aporte y beneficio a nuestra profesión.

Sin otro particular y agradeciendo de antemano la atención brindada, me despido de su persona no sin antes reiterar mi alta estima personal y especial consideración.

Atentamente.



**Dr. Gregorio Eudocio Robles Vargas**

Coordinador de la E.P. de Estomatología – Turno Tarde

UNIVERSIDAD PRIVADA DE HUANCAYO

**FRANKLIN ROOSEVELT**



Calidad Educativa y  
Acreditación

[uroosevelt.edu.pe](http://uroosevelt.edu.pe)



Av. Giráldez N° 542 - Huancayo

Teléf. 064 219604 / Celular: 949696998



FOTOS :

imagen 01




Imagen 02




Imagen 03

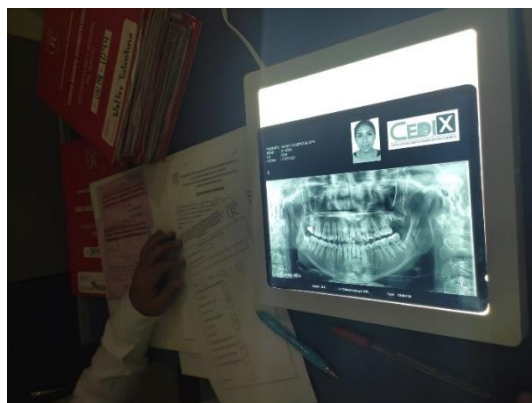




imagen 04



Imagen 05



## ● 29% de similitud general

Principales fuentes encontradas en las siguientes bases de datos:

- 29% Base de datos de Internet
- 0% Base de datos de publicaciones

### FUENTES PRINCIPALES

Las fuentes con el mayor número de coincidencias dentro de la entrega. Las fuentes superpuestas no se mostrarán.

1	<b>repositorio.upch.edu.pe</b> Internet	15%
2	<b>repositorio.uap.edu.pe</b> Internet	3%
3	<b>tesis.ucsm.edu.pe</b> Internet	2%
4	<b>renati.sunedu.gob.pe</b> Internet	1%
5	<b>repositorio.uladech.edu.pe</b> Internet	1%
6	<b>repositorio.ucv.edu.pe</b> Internet	1%
7	<b>core.ac.uk</b> Internet	1%
8	<b>aulavirtualusmp.pe</b> Internet	1%
9	<b>docplayer.es</b> Internet	<1%

10	<b>hdl.handle.net</b> Internet	<1%
11	<b>1library.co</b> Internet	<1%
12	<b>piper.seram.es</b> Internet	<1%
13	<b>cybertesis.unmsm.edu.pe</b> Internet	<1%
14	<b>revistas.upch.edu.pe</b> Internet	<1%
15	<b>scielo.isciii.es</b> Internet	<1%
16	<b>repositorio.usac.edu.gt</b> Internet	<1%
17	<b>doaj.org</b> Internet	<1%
18	<b>repositorio.unapiquitos.edu.pe</b> Internet	<1%
19	<b>journals.sagepub.com</b> Internet	<1%

## ● Excluir del Reporte de Similitud

- Material bibliográfico
- Material citado
- Fuentes excluidas manualmente
- Material citado
- Coincidencia baja (menos de 10 palabras)
- Bloques de texto excluidos manualmente

### FUENTES EXCLUIDAS

**repositorio.uroosevelt.edu.pe**

Internet

**15%**

### BLOQUES DE TEXTO EXCLUIDOS

**UNIVERSIDAD PRIVADA DE HUANCAYO**

www.coursehero.com

**ESTILOHIOIDEO EN RADIOGRAFÍAS PANORÁMICAS DE PACIENTES DE LA CLÍNICA...**

hdl.handle.net

**PARA OBTENER EL TÍTULO PROFESIONAL DECIRUJANO DENTISTA** Presentado por

prezi.com

**A toda mi familia que es lo mejor y más valioso que dios me ha dado**

www.coursehero.com

**para poder estudiar**

repositorio.ucv.edu.pe

**PÁGINA DEL JURADO** Dr. Presidente Dr. Secretario Dr. Vocal

repositorio.ucv.edu.pe

**Declaro bajo juramento que: 1) La tesis es de mi autoría. 2) He respetado las normas...**

repositorio.ucv.edu.pe